



Bernd Quantius

Die Versorgung des zahnlosen Unterkiefers nach dem All-on-4™-Konzept



Bernd Quantius
Dr. med. dent., M.Sc.
Giesenkirchener Str. 40
41238 Mönchengladbach
E-Mail:
B.Quantius@drquantius.de

INDIZES All-on-4™, Sofortbelastung, gekippte Implantate, computerunterstützte Implantation

Das von Paulo Malo zur Sofortversorgung ganzer Kiefer entwickelte All-on-4™ Konzept beinhaltet die Entfernung ggf. nicht erhaltungswürdiger Zähne, die Implantation und Sofortbelastung mit einer festsitzenden, implantatgetragenen Interimsversorgung eines kompletten Kiefers innerhalb von 24 Stunden. Ein Merkmal dieser Methode ist die Kippung der distalen Implantate, um eine Distalisierung der Implantatplattformen und dadurch eine großflächige Unterstützung der Prothetik zu erreichen. In diesem Artikel wird der wissenschaftliche Hintergrund dieser Methode untersucht, die Vorgehensweise an Hand eines Patientenfalles erläutert und die Erfahrungen des Autors mit dieser Methode beschrieben.

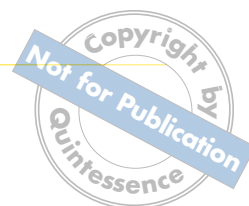■ Einleitung

Ein Sofortbelastungskonzept, wie das All-on-4™-Konzept, mit einer festsitzenden, rein implantatgetragenen Interimsversorgung hat aus Sicht der Patienten gerade bei der Versorgung ganzer Kiefer wesentliche Vorteile im Vergleich zu konventionellen Konzepten mit verzögerter Belastung. So bleibt dem Patienten eine unkomfortable Übergangszeit mit einer unter Umständen schlecht sitzenden, schleimhautgetragenen Interimsversorgung erspart. Druckstellen werden somit vermieden. Eine etwaige notwendige Prothesenkarenz entfällt bzw. ist auf die Dauer von 24 Stunden beschränkt. Die daraus resultierende schnellere private und vor allem berufliche Einsatzfähigkeit ist gerade in der heutigen Zeit ein wesentliches Argument für die Patienten. Ein weiteres Merkmal dieser Methode ist

die Kippung der distalen Implantate, um an gefährdeten Nachbarstrukturen vorbei (Foramen mentale im Unterkiefer, Sinus maxillaris im Oberkiefer) möglichst viel ortsständigen Knochen zu nutzen und unter Vermeidung eines Knochenaufbaus eine möglichst große prothetische Unterstützungsfläche zu erzielen. Bei einem zahnlosen Patienten mit entsprechendem Knochenangebot ist diese Methode darüber hinaus nach 3-D-Planung minimalinvasiv durchführbar, was zu einer Verkürzung der Operationszeit und einer Verringerung der postoperativen Beschwerden führt.

Allerdings ist es gerade bei diesen naheliegenden Vorteilen wichtig, dieses Konzept insgesamt einer genauen wissenschaftlichen Prüfung zu unterziehen, um einen klaren Indikationsbereich und auch einen langfristigen Erfolg für den Patienten sicherstellen zu können.

Manuskript
Eingang: 14.11.2011
Annahme: 27.02.2012


Tab. 1 Klinische Untersuchungen zur Sofortbelastung von Implantaten im Unterkiefer¹.

Autoren	Jahr	Implantate	Beobachtungszeitraum	Verluste
Babbush ²	1986	1739	Mittelwert 32,6 Monate	103
Salama ³	1995	4	12 Monate	0
Chiapasco ⁴	1997	904	Mittelwert 6,4 Jahre	24
Piattelli ⁵	1997	2	8 und 9 Monate	0
Schnitman ⁶	1997	28	120 Monate	4
Tarnow ⁷	1998	36	12–60 Monate	2
Levine ⁸	1998	4	36 Monate	0
Branemark ⁹	1999	150	36 Monate	3
Lekholm ¹⁰	1999	276	120 Monate	17
Randow ¹¹	1999	88	18 Monate	0
Horiuchi ¹²	2000	138	8–24 Monate	2
Gatti ¹³	2000	84	Mittelwert 37 Monate	3
Jaffin ¹⁴	2000	122	6–60 Monate	8
Malo ¹⁵	2000	36	6–48 Monate	1
Ganeles ¹⁶	2001	161	25 Monate	1
Testori ¹⁷	2001	6	4 Monate	0
Nikellis ¹⁸	2004	88	12–24 Monate	0
De Bruyn ¹⁹	2008	125	36 Monate	0

Tab. 2 Klinische Untersuchungen zur Sofortbelastung von Implantaten im Oberkiefer¹.

Autoren	Jahr	Implantate	Beobachtungszeitraum	Verluste
Salama ³	1995	13	40 Monate	0
Tarnow ⁷	1997	33	12–60 Monate	0
Horiuchi ¹²	2000	32	24 Monate	0
Jaffin ¹⁴	2000	27	3 Monate	0
Malo ¹⁵	2000	57	48 Monate	3
Buchs ²⁰	2001	60	20 Monate	3
Glauser ²¹	2001	76	12 Monate	3
Ibanez ²²	2002	57	24 Monate	0
Degidi ²³	2003	117	2–60 Monate	3
Olsson ²⁴	2003	61	12 Monate	4
Rocci ²⁵	2003	97	34 Monate	9
Nikellis ¹⁸	2004	102	12–24 Monate	0
Collaert ²⁶	2008	195	36 Monate	0
Tealdo ²⁷	2011	163	36 Monate	10

■ Wissenschaftlicher Hintergrund

Die Vorgehensweise beim All-on-4TM-Konzept beruht in der Zusammenfassung von mehreren Prinzipien, die im Folgenden einzeln betrachtet werden.

■ Sofortbelastung

Unter dem Gesichtspunkt, dem Patienten schneller zu einer prothetischen Versorgung zu verhelfen und die Tragedauer einer oft unkomfortablen Interimsversorgung zu minimieren, ist die Sofortbelastung bzw. die Sofortversorgung in den letzten Jahren zunehmend diskutiert und in der Literatur beschrieben worden.

Hierbei steht der Komfort und der Nutzen der Sofortversorgung für den Patienten einer möglicherweise ungünstigeren Prognose der Implantate gegenüber. Aus diesem Grunde hat es verschiedene Untersuchungen in Hinblick auf die Prognose sofortbelasteter Implantate gegeben.

Nkenke hat 2007 eine Übersicht zu dieser Thematik zusammengestellt (Tab. 1 und 2)¹.

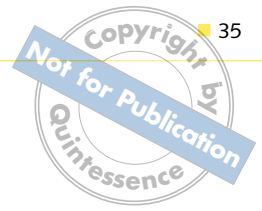Degidi konnte bei über 800 inserierten Implantaten (Xive) keinen signifikanten Unterschied in den Implantatüberlebensraten bei sofortbelasteten im Vergleich zur traditionellen Vorgehensweise feststellen²⁸. Van den Bogaerde zeigte in einer prospektiven Multicenterstudie mit TiUnite-Implantaten in der Maxilla und posterioren Mandibula eine Überlebensrate von 99,1 % nach 18 Monaten²⁹.

Cooper führte in einem Review aus, dass eine sofortige provisorische Versorgung von Implantaten im Oberkiefer bei entsprechenden Knochen eine geeignete Versorgungsmethode darstellt³⁰.

Nikellis führte in einer prospektiven Studie aus, dass ein Einbringdrehmoment von mehr als 32 Ncm, eine raue Oberfläche, eine Implantatlänge von 10 mm oder mehr und die Versorgung mit einer starren Suprakonstruktion wichtige Faktoren im Protokoll der Implantation darstellt, wenn eine Sofortbelastung angestrebt wird¹⁸.

Otoni kam bei der Sofortbelastung von Einzelimplantaten zu dem Ergebnis, dass ein Einbringdrehmoment von 32 Ncm eine Voraussetzung zur Osseointegration darstellt und das Risiko eines Implantatverlusts bei einer Erhöhung des Einbringdrehmoments um 9,8 Ncm um 20 % gesenkt werden kann³¹.

Cochran kam in einem Review über die Evidenz der Untersuchungen in Bezug auf die Sofortbelastung von Implantaten im Ober- und Unterkiefer zu dem Ergebnis, dass es sich bei der Sofortbelastung im Unterkiefer um ein gut dokumentiertes Verfahren handelt, die Sofortversorgung im Oberkiefer jedoch weiterer Untersuchungen bedarf³².



Gapski und Uribe fassen in ihren Reviews der Literatur über 20 Jahre (bzw. von 1997 bis 2002) den Kenntnisstand im Bereich der Sofortbelastung zusammen. Sie zeigen auf, dass für sofortbelastete Implantate im Oberkiefer ähnliche Überlebensraten in Höhe von 90 bis 100 % erzielt werden können wie für die nach den Standardverfahren belasteten Implantate, wenn die Voraussetzungen in Bezug auf Design (schraubenförmige, rauhe Implantate) primäre Stabilität (Mikrobewegungen unter 150 µm) und Einbringdrehmoment (mindestens 32 Ncm) eingehalten werden³³. Darüber hinaus soll es laut Attard zu einem verringerten Knochenabbau bei sofortbelasteten Implantaten kommen, was von anderen Autoren jedoch nicht bestätigt wird^{1,34}.

Degidi verglich 2005 bei 253 Patienten und insgesamt 702 gesetzten Implantaten die Erfolgsraten sofortbelasteter mit nach Standardprotokoll versorgter Implantate. Er stellte ähnliche Erfolgsraten fest und folgerte, dass die Sofortbelastung bei Einhaltung entsprechender Parameter ein vorhersagbares Ergebnis zeigt³⁵. In seiner 2009 veröffentlichten Studie (550 Implantate, 155 Patienten) konnte er eine 5-Jahres-Implantatüberlebensrate von 98,8 % bei den sofortbelasteten Implantaten feststellen. Die Implantatüberlebensrate bei der Kontrollgruppe betrug 100 %³⁶.

Tealdo verglich 2011 in seiner prospektiven 3-Jahresstudie sofort- mit spätbelasteten Implantaten im Oberkiefer und konnte keine signifikanten Unterschiede feststellen²⁷.

Die in der vorliegenden Literaturübersicht aufgeführten Studien mit dem höchsten Evidenzgrad sind prospektive 3-Jahres-Studien. Prospektive Studien über einen längeren Zeitraum (5 bis 10 Jahre) fehlen offensichtlich bisher.

Im Rahmen der 1. Europäischen Konsensuskonferenz des BDIZ EDI 2006 in Köln wurde festgestellt, dass die Sofortbelastung eines zahnlosen Unterkiefers mit einer durch 4 Implantaten verankerten, fest-sitzenden Brücke mit einer hohen Erfolgsrate möglich ist (durchschnittliche Überlebensrate 96,3 %) ³⁷. Es wird eine intraossäre Implantatlänge von > 9 mm gefordert. Als wichtige Faktoren werden unter anderem Implantatgeometrie- und Oberfläche, das Einbringdrehmoment und die Verblockung mehrerer Implantate, wodurch die Belastung der Implantate in der Einheilphase reduziert wird, hervorgehoben.

■ Gekippte Implantate

Ein wesentliches und oft in der Kritik stehendes Merkmal des All-on-4™-Konzepts besteht in der Kippung der distalen Implantate. Durch diese Kippung soll die Länge der Freienden verringert und somit die Belastung auf die endständigen Implantate reduziert werden. Die Belastung des Knochens im Bereich dieser endständigen Implantate stand bereits mehrfach im Fokus wissenschaftlicher Untersuchungen. Ein mathematischer Ansatz für eine wissenschaftliche Betrachtung der Belastungen ist die sogenannte finite Elemente Analyse. Finite Elemente Analysen sind mathematische Modelle, die ursprünglich zur Belastungssimulation von Flugzeugflügeln im Flugzeitbau entwickelt wurden. Inzwischen werden sie auch zur Belastungssimulation von medizinischen und dentalen Implantaten eingesetzt. Die Ergebnisse dieser Untersuchungen sind uneinheitlich. Zampelis fand im Rahmen seiner 2-D-finite-Elemente-Analyse keinen Unterschied in der Belastung bei distal gekippten Implantaten im Vergleich zu axial belasteten Implantaten und sieht Vorteile in der Kippung bei gleichzeitiger Reduzierung des Freiends³⁸. Eine ähnliche Aussage trifft Fazi in seiner 2011 publizierten Studie³⁹. Cehreli et al. folgerten aufgrund ihrer Untersuchung 2002, dass angulierte Implantate zu einer höheren Belastung des Implantat-Knochen Interfaces führen⁴⁰. Bonnet fand 2009, dass es bei gekippten Implantaten zu einer hohen Belastung des Knochens im Bereich des Implantats kommt⁴¹. Begg untersuchte in seiner 2009 publizierten Studie den Grad der Kippung und fand einen überproportionalen Anstieg der Belastung des Knochens bei einer Kippung der Implantate von mehr als 40 Grad (Tab. 3)⁴².

Es zeigten sich keine Hinweise auf signifikant schlechtere Überlebensraten der gekippt eingebrachten Implantate.

Im Rahmen der 6. Europäischen Konsensuskonferenz 2011 des BDIZ EDI wird auf die zunehmende Verwendung von gekippten Implantaten eingegangen⁴⁸. Es wird empfohlen, diese nur bei günstiger Knochenqualität, nach 3-D-Planung bzw. unter 3-D-Führung einzusetzen und extreme Neigungswinkel zu vermeiden.

Paulo Malo publizierte seine erste Studie über das All-on-4™-Konzept 2003^{49,50}. Seine aktuelle Pub-



Tab. 3 In Bezug auf die Implantatüberlebensraten wurden verschiedene Studien publiziert.

Studie	Implantatanzahl	Kiefer	Follow-up (Jahre)	Survival rate	Bone-Loss (mm)
Krekmanov 2000 ⁴³	66	OK + UK	5	98 % tilted 93 % axial	
Aparicio 2001 ⁴⁴	101	OK	5	100 % tilted 96,5 % axial	1,21 tilted 0,92 axial
Aparicio 2003 ⁴⁵	295	OK	1,5–14	98,9 % tilted 98 % axial	0,1 p.a. tilted 0,1 p.a. axial
Calandriello 2005 ⁴⁶	60	OK	1	96,7 % tilted 96,7 % axial	0,34 tilted 0,82 axial
Capelli 2007 ⁴⁷	246	OK	1–5	98,8 % tilted 98,8 % axial	0,8 tilted 0,9 axial

Tab. 4 Ungenauigkeiten der minimalinvasiven Implantation mithilfe stereolithografisch hergestellter Bohrschablonen.

Autoren	Verfahren	Daten aquisition	Implantate Anzahl Bohrungen	System	Abweichung (mm ± SD)
Horwitz 2009 ⁵¹	Schablone	Modell	54	med3D	2,2 ± 0,1
Van Assche 2007 ⁵²	Schablone	Leiche	12	Procera	2,0 ± 0,7
Di Giacomo 2005 ⁵³	Schablone	Mensch	21 I	SimPlant	2,99 ± 1,77
Fortin 2003 ⁵⁴	Schablone	Mensch	95 I	Praxim	96,8 %
Sarment 2003 ⁵⁵	Schablone	Modell	25 I	SimPlant	1,0 ± 0,6
Van Steenberghe 2003 ⁵⁶	Schablone	Leiche	6 I	SurgiGuide	1,0 ± 0,6
Besimo 2000 ⁵⁷	Schablone	Modell	77 I	SimPlant	0,4 ± 0,4

likation 2011 untersucht die Überlebensraten bis zu einem Zeitraum von 10 Jahren. Es wurden 980 Implantate bei 245 Patienten sofort belastet und bis zu 10 Jahre beobachtet. Diese Studie ergab eine patientenbezogene Überlebensrate von 93,8 % und eine implantatbezogene Überlebensrate von 94,8 %. Insgesamt kam es bei 13 Patienten zu insgesamt 21 Implantatverlusten. Die Überlebensrate der Prothetik lag bei 99,2 %. Die hier aufgeführten Studien sind retrospektiv. Ein wissenschaftlicher Nachweis in Form einer prospektiven Studie über 5 bis 10 Jahre fehlt jedoch bisher.

■ Computerunterstützte Implantation

Wird das All-on-4TM-Konzept bei einem zahnlosen Patienten angewendet, so kann mithilfe stereolitho-

grafisch hergestellter Bohrschablonen minimalinvasiv implantiert werden. Die Ungenauigkeiten dieser Verfahren liegen bei circa 1 mm in der horizontalen Ebene und bis circa 2 mm in der vertikalen Ebene (Implantattiefe) (Tab. 4).

Bei Verwendung einer solchen minimalinvasiven Methode müssen die möglichen Abweichungen berücksichtigt werden, das heißt ein Sicherheitsspielraum von mehr als 1 bis 2 mm um die Implantate gegeben sein. Paulo Malo sowie auch der Autor setzen das All-on-4TM-Konzept jedoch überwiegend bei Patienten mit Restbezaehlung und nur im geringen Maße bei unbezählten Patienten ein. Daraus folgt, dass nur ein geringer Teil der nach diesem Konzept vorgenommenen Implantationen minimalinvasiv erfolgt.

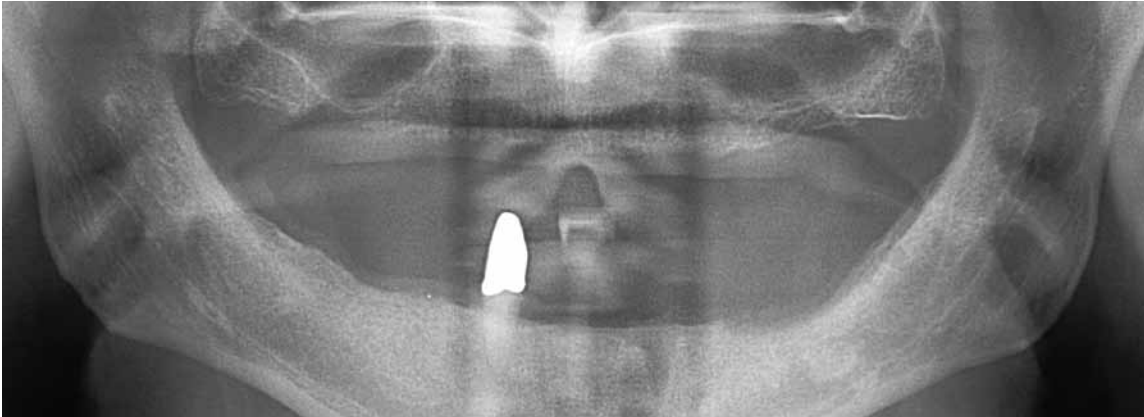


Abb. 1 OPG Ausgangssituation.

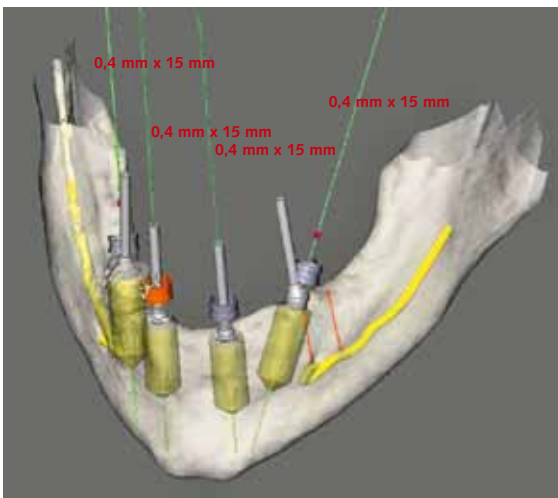


Abb. 2 Planung mit der ProCera-Software.



Abb. 3 Die Bohrschablone.

■ Indikation

Die All-on-4TM-Methode ist indiziert bei einer nicht erhaltungswürdigen Restbezahnung im Kiefer und einem ausreichenden Knochenangebot von mindestens 10 mm Knochenhöhe bei einer Breite von mindestens 5 mm Regio 34–44 (bzw. 14–24). Bei einer fehlenden (oder geringen) Restbezahnung und einer Knochensituation, die der Ungenauigkeiten der navigierten Verfahren Rechnung trägt kann die Methode minimalinvasiv durchgeführt werden.

■ Praktische Vorgehensweise

Die praktische Vorgehensweise wird im Folgenden am Beispiel einer Versorgung eines Unter- und Ober-

kiefers nach dem All-on-4TM-Konzept beschrieben. Der Patient war bis auf den nicht erhaltungswürdigen Zahn 43 zahnlos und wünschte eine festsitzende Versorgung (Abb. 1). Nach CT-Diagnostik und Planung mit einer 3-D-Navigations-Software wurde eine Bohrschablone nach dem Stereolithographie-Verfahren hergestellt (Abb. 2 und 3). Hierbei wurden die distalen Implantate von vorneherein in einem Winkel von 30°, unter Berücksichtigung eines ausreichenden Sicherheitsabstands zum Foramen mentale, geplant.

Beim OP-Termin wird diese Schablone unter Kau- druck mithilfe von sogenannten Ancor-Pins im Kiefer verankert, um eine größtmögliche Stabilität zu erreichen. Das Bohrprotokoll muss in Hinblick auf den Durchmesser der Implantatkavität der Knochenqualität angepasst werden, um eine primäre Stabilität bei

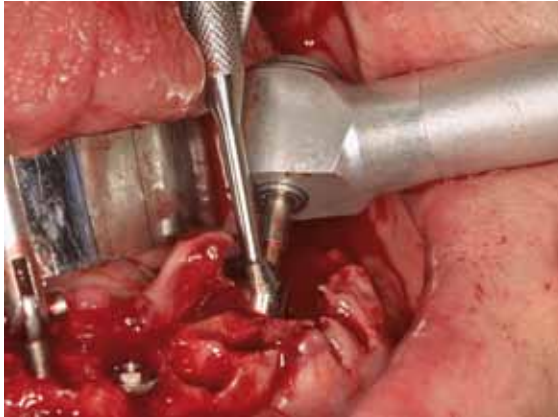

Abb. 4 Offene Vorgehensweise als Alternative: Ausrichtung der Abutments an der Führungsschablone.

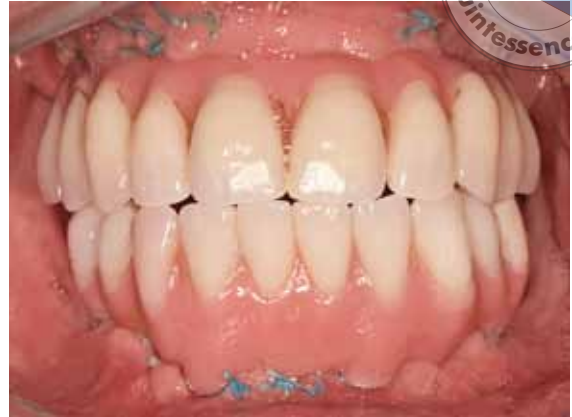

Abb. 5 Sofortversorgung.

einem Einbringdrehmoment von mehr als 30 Ncm zu erreichen. Bei weicherem Knochen wird zum Beispiel bei einem 3,75 mm Implantat bis 2,8 mm präpariert und lediglich im kortikalen Abschnitt bis auf 3,6 mm präpariert. Zusätzlich soll durch das Design der Implantate eine Knochenkondensation erreicht werden. Es gilt ein Einbringdrehmoment bei von mindestens 30 Ncm bei mindestens 3 Implantaten als Ausschlusskriterium. Wird diese Voraussetzung nicht erreicht, so wird ein fünftes, ggf. auch ein sechstes Implantat inseriert. Diese intraoperative Modifikation setzt allerdings eine offene Vorgehensweise voraus. Die Möglichkeit einer intraoperativen Änderung sollte im Vorfeld mit dem Patienten abgeklärt werden. Sind weitere Implantationen aufgrund der Knochensituation oder der Platzverhältnisse nicht möglich, bzw. wird auch bei den zusätzlichen Implantaten das erforderliche Drehmoment nicht erreicht, so erfolgt keine Sofortbelastung. Die Winkelung der distalen Implantate wird durch 30° gewinkelte Abutments ausgeglichen. Hierbei ist aus ästhetischen Gründen von besonderer Bedeutung, dass die Abutments so positioniert werden, dass der spätere Schraubkanal der Prothetikschrabe nicht bukkal mündet.

Bei der alternativ durchführbaren, offenen Vorgehensweise ohne Bohrschablone werden zuerst die distalen Implantate nach Darstellung des Foramen mentale inseriert. Hierbei dient eine Führungsschablone mit senkrechten Hilfslinien zur Orientierung des Neigungswinkels der Implantate. Diese Schablone wird mit einer Hilfsbohrung genau in der Gesichtssachse positioniert. Nach Insertion der Implantate und Ausrichtung der Abutments an Hand der Führungsschab-

lone werden diese direkt mit Abdruckposten versehen und nach dem Nahtverschluss ein Abdruck mit einem Putty-Silikon durchgeführt (Abb. 4).

Es folgt eine Einprobe der Zahnaufstellung und die Eingliederung der Sofortversorgung am gleichen oder am nächsten Tag (Abb. 5). In diesem Fall wurde die vorhandene Oberkiefer-Totalprothese zur Sofortversorgung umgearbeitet, im Unterkiefer wurde eine implantatgetragene Brücke aus Kunststoff neu hergestellt. Da bei der CT-Auswertung zu erkennen war, dass im Bereich der distalen Implantate im Oberkiefer nur wenig verbleibende Knochenmenge bukkal und palatinal zu erwarten war, wurde hier nach Bildung eines Mukoperiostlappens die korrekte Insertion unter Sichtkontrolle durchgeführt. Bei der Sofortversorgung wird zur Verringerung der Implantatbelastung auf die Herstellung von Freienden verzichtet, die Versorgung erfolgt somit von 35 auf 45. Eine Front-Eckzahnführung wird angestrebt. Der Patient wird angewiesen, in den ersten 3 Tagen nur kühle und weiche Kost zu sich zu nehmen, danach für 8 Wochen harte Nahrung zu vermeiden. Es erfolgt eine antibiotische Abdeckung für 7 Tage. Nach circa 6 Monaten erfolgt die definitive Versorgung. In der Praxis des Autors gibt es hierfür 3 Optionen:

- Aufgestellte Zähne (oder Kunststoffverblendungen) auf einem CAD/CAM-hergestellten NEM-Gerüst.
- Keramisch verblendetes CAD/CAM-Gerüst aus NEM.
- Vollkeramische Einzelkronen (Lithiumdisilikat/IPS e.max-Verfahren) auf einem CAD/CAM-NEM-Gerüst.

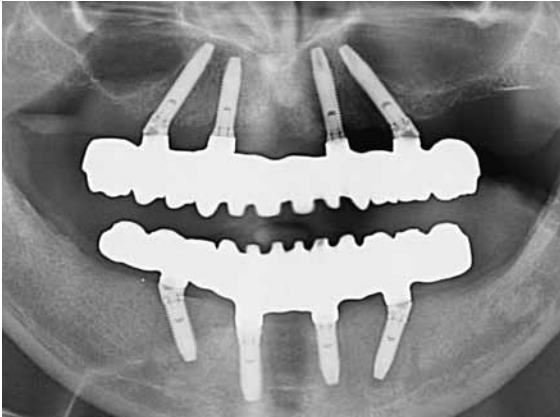


Abb. 6 Kontrollröntgenaufnahme der Gerüste.

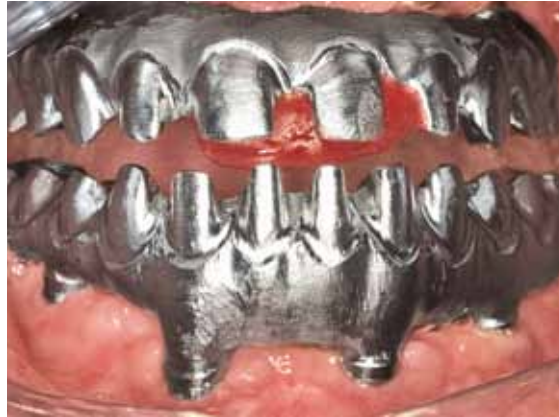

Abb. 7 Gerüsteinprobe.

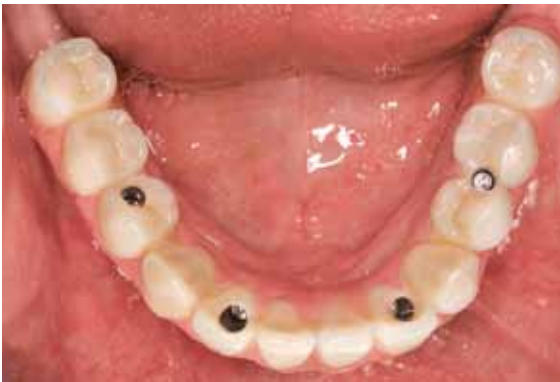

Abb. 8 Definitive Arbeit, Aufsicht auf den Unterkiefer.

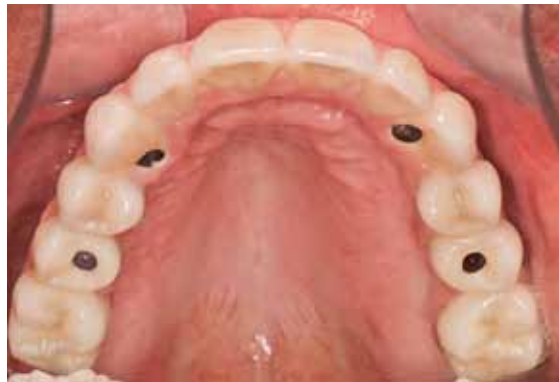

Abb. 9 Definitive Arbeit, Aufsicht auf den Oberkiefer.

Die Gerüste werden nach einer durch den Patienten abgeseigneten Zahnaufstellung in Kunststoff modelliert, gescannt und dann mithilfe des Laser-melting-Verfahrens in CoCr umgesetzt. Durch die dadurch gegebene hohe Präzision kann die Versorgung ganzer Kiefer nach dem All-on-4™-Konzept technisch realisiert werden. Darüber hinaus ist es bei dem verwendeten CAD/CAM-Verfahren möglich, die Schraubkanäle bis zu 20° in Relation zur Abutmentachse zu neigen. So kann auch bei ungünstigen Implantatachsen ein Sichtbarwerden des Schraubkanals auf der bukkalen bzw. labialen Seite vermieden werden. Vor der Fertigstellung erfolgt eine Einprobe der Gerüste mit Röntgenkontrolle und erneuter Bissnahme auf den Gerüsten (Abb. 6 und 7).

Im vorliegenden Fall wurde für den Oberkiefer eine keramisch verblendete Brücke und den Unterkiefer eine kunststoffverblendete Brücke hergestellt (Abb. 8 bis 10). Die All-on-4™-Versorgungen werden grundsätzlich verschraubt.

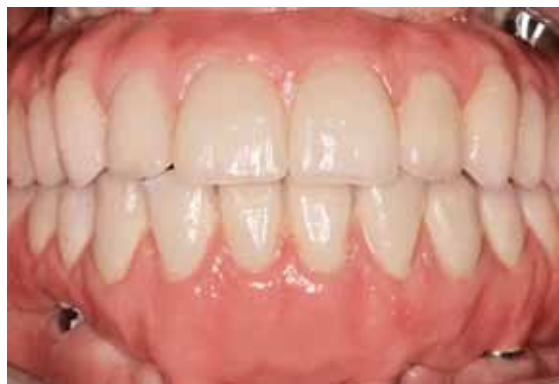

Abb. 10 Frontalansicht.

Bei ästhetisch anspruchsvollen Patienten wird eine Versorgung mit vollkeramischen Einzelkronen durchgeführt. Die Einzelkronen werden als Wachsmodellation auf dem CoCr-Gerüst nach einem mithilfe der Zahnaufstellung im Vorfeld hergestellten Negativ hergestellt. Nach Herstellung der Keramik-Einzelkronen (Presskeramik,

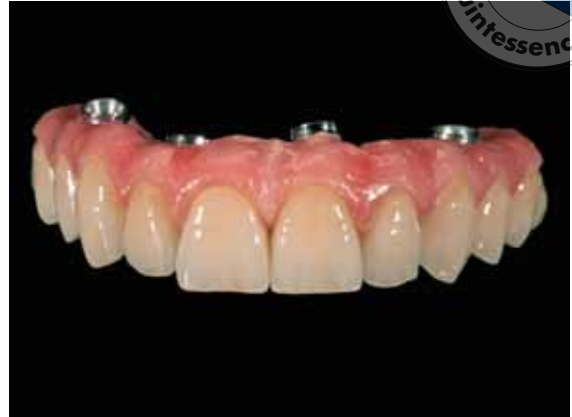
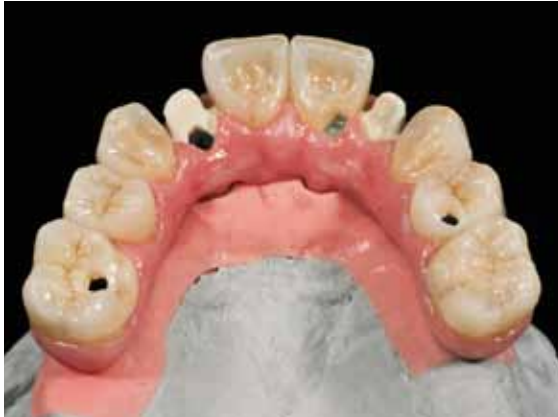
Abb. 11 und 12 OK-Versorgung mit Lithium-Disilikat-Einzelkronen auf NEM-CAD/CAM-Gerüst.

LS₂; IPS e.max) werden diese mit einem Dualzement auf das Gerüst geklebt. Zur ästhetischen Optimierung werden die Frontzähne labial reduziert und individuell geschichtet. Die Seitenzähne werden bemalt. Die Abbildungen 11 und 12 zeigen diese Vorgehensweise am Beispiel einer Oberkiefer-Versorgung⁵⁸.

■ Erfahrungen mit der All-on-4™-Konzept

In der Praxis des Autos wurden 332 Implantate seit Anfang 2009 nach dem All-on-4™-Konzept inseriert und sofort belastet (Tab. 5). Es wurden 80 Kiefer bei 73 Patienten versorgt. Darüber hinaus wurden bei 4 weiteren Patienten (3 Frauen und 1 Mann) Implantatinsertionen ohne Sofortbelastung durchgeführt, da aufgrund der Knochenqualität kein Einbringdrehmoment von 30 Ncm bei mindestens 3 Implantaten erreicht werden konnte. Diese Patienten werden in Zuge einer herkömmlichen Vorgehensweise nach einer Einheilphase von 3 bis 6 Monaten direkt mit der definitiven Prothetik versorgt. Es gingen in dem genannten Zeitraum bisher 2 Implantate verloren,

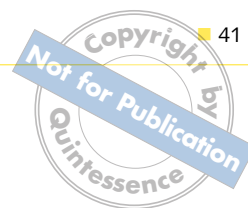
beide in der Zeit der temporären Versorgung. Der erste Misserfolg war auf eine mangelhafte okklusale Adjustierung bei einem Patienten mit Parafunktionen zurückzuführen. Bei dem zweiten Fall wurde vermutlich bei einem extrem harten Knochen ein zu starkes Knochentrauma geschaffen. Beide Patienten konnten nach erneuter Implantation wie geplant mit der endgültigen Prothetik in Form einer implantatverankerten, festsitzenden Brücke versorgt werden. Als prothetische Komplikation wurde bisher ein Bruch einer Prothetikschraube bei demselben Patienten, der auch ein Implantat auf Grund eines okklusalen Traumas verloren hatte, beobachtet.

■ Zusammenfassung und Empfehlungen

Das All-on-4™-Konzept stellt ein mögliches Konzept zur Sofortversorgung des Unterkiefers mit implantatgetragendem, festsitzendem Zahnersatz dar. Die bisher veröffentlichten Untersuchungen und vorliegenden klinischen Daten zeigen für den Unterkiefer hohe langfristige Erfolgsaussichten. Ein wissenschaftlicher Nachweis in Form von prospektiven Langzeitstudien über 5 bis 10 Jahre liegt bisher jedoch noch nicht vor. Die Kippung der distalen Implantate scheint sich nicht auf deren Überlebensrate auszuwirken. Darüber hinaus ist es wichtig, mit dem Patienten im Vorfeld über eine mögliche intraoperative Modifikation der Technik zu sprechen, damit – angepasst an die Knochensituation – auch eine Versorgung in herkömmlicher Vorgehensweise und ohne Belastung in der Heilungsphase durchgeführt

Tab. 5 Erfahrungen mit dem All-on-4™-Konzept: In der Praxis des Autos wurden 332 Implantate seit Anfang 2009 nach dieser Methode inseriert und sofort belastet.

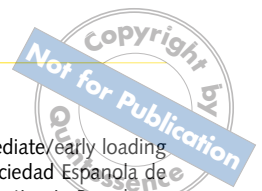	Anzahl Kiefer	davon schablonen-geführt	Anzahl Implantate	Implantat-verluste
Unterkiefer	38	6	152	1
Oberkiefer	42	4	180	1
Gesamt	80	10	332	2



werden kann. Wenn computerunterstützt mit einer Bohrschablone implantiert wird, müssen die Grenzen dieser Vorgehensweise beachtet werden. Eine offene Vorgehensweise setzt chirurgische Erfahrung voraus, da die Bohrsequenz sowie die Implantatlänge- und Position nicht im Vorfeld geplant, sondern intraoperativ bestimmt werden müssen. Ein Einbringdrehmoment von mehr als 30 Ncm, eine Implantatlänge von mindestens 10 mm sowie eine Kippung der distalen Implantate von $< 40^\circ$ gilt hierbei als Ausschlusskriterium. Die Okklusion muss besonders in der Phase unmittelbar nach der Implantation sorgfältig überprüft werden, um Fehlbelastungen und damit verbundene mögliche Implantatverluste zu vermeiden.

Literatur

- Nkenke E, Vairaktaris E, Neukam FW. Sofortbelastung dentaler Implantate. Zahnärztliche Implantologie unter schwierigen Umständen: Neukam FW, Wichmann M, Wiltfang J., 2007.
- Babbush CA. Titanium plasma spray screw implant system for reconstruction of the edentulous mandible. *Dent Clin North Am* 1986;30:117–131.
- Salama H, Rose LF, Salama M, Betts NJ. Immediate loading of bilaterally splinted titanium root-form implants in fixed prosthodontics--a technique reexamined: two case reports. *Int J Periodontics Restorative Dent* 1995;15:344–361.
- Chiapasco M, Gatti C, Rossi E, Haefliger W, Markwalder TH. Implant-retained mandibular overdentures with immediate loading. A retrospective multicenter study on 226 consecutive cases. *Clin Oral Implants Res* 1997;8:48–57.
- Piattelli A, Paolantonio M, Corigliano M, Scarano A. Immediate loading of titanium plasma-sprayed screw-shaped implants in man: a clinical and histological report of two cases. *J Periodontol* 1997;68:591–597.
- Schnitman PA, Wohrle PS, Rubenstein JE, DaSilva JD, Wang NH. Ten-year results for Branemark implants immediately loaded with fixed prostheses at implant placement. *Int J Oral Maxillofac Implants* 1997;12:495–503.
- Tarnow DP, Emtiaz S, Classi A. Immediate loading of threaded implants at stage 1 surgery in edentulous arches: ten consecutive case reports with 1- to 5-year data. *Int J Oral Maxillofac Implants* 1997;12:319–324.
- Levine R, Rose L, Salama H. Immediate loading of root-form implants: two case reports 3 years after loading. *Int J Periodontics Restorative Dent* 1998;18:333–343.
- Branemark PI, Engstrand P, Öhrnell LO, Grondahl K, Nilsson P, Hagberg K, et al. Branemark Novum: a new treatment concept for rehabilitation of the edentulous mandible. Preliminary results from a prospective clinical follow-up study. *Clin Implant Dent Relat Res* 1999;1:2–16.
- Lekholm U, Gunne J, Henry P, Higuchi K, Linden U, Bergstrom C, et al. Survival of the Branemark implant in partially edentulous jaws: a 10-year prospective multicenter study. *Int J Oral Maxillofac Implants* 1999;14:639–645.
- Randow K, Ericsson I, Nilner K, Petersson A, Glantz PO. Immediate functional loading of Branemark dental implants. An 18-month clinical follow-up study. *Clin Oral Implants Res* 1999;10:8–15.
- Horiuchi K, Uchida H, Yamamoto K, Sugimura M. Immediate loading of Branemark system implants following placement in edentulous patients: a clinical report. *Int J Oral Maxillofac Implants* 2000;15:824–830.
- Gatti C, Haefliger W, Chiapasco M. Implant-retained mandibular overdentures with immediate loading: a prospective study of ITI implants. *Int J Oral Maxillofac Implants* 2000;15:383–388.
- Jaffin RA, Kumar A, Berman CL. Immediate loading of implants in partially and fully edentulous jaws: a series of 27 case reports. *J Periodontol* 2000;71:833–838.
- Malo P, Rangert B, Dvarstater L. Immediate function of Brånemark implants in the esthetic zone: a retrospective clinical study with 6 months to 4 years of follow-up. *Clin Implant Dent Relat Res* 2000;2:138–146.
- Ganeles J, Rosenberg MM, Holt RL, Reichman LH. Immediate loading of implants with fixed restorations in the completely edentulous mandible: report of 27 patients from a private practice. *Int J Oral Maxillofac Implants* 2001;16:418–426.
- Testori T, Szmukler-Moncler S, Francetti L, Del Fabbro M, Scarano A, Piattelli A, et al. Immediate loading of Osseotite implants: a case report and histologic analysis after 4 months of occlusal loading. *Int J Periodontics Restorative Dent* 2001;21:451–459.
- Nikellis I, Levi A, Nicolopoulos C. Immediate loading of 190 endosseous dental implants: a prospective observational study of 40 patient treatments with up to 2-year data. *Int J Oral Maxillofac Implants* 2004;19:116–123.
- De Bruyn H, Van de Velde T, Collaert B. Immediate functional loading of TiOblast dental implants in full-arch edentulous mandibles: a 3-year prospective study. *Clin Oral Implants Res* 2008;19:717–723.
- Buchs AU, Levine L, Moy P. Preliminary report of immediately loaded Altiva Natural Tooth Replacement dental implants. *Clin Implant Dent Relat Res* 2001;3:97–106.
- Glauser R, Ree A, Lundgren A, Gottlow J, Hammerle CH, Schärer P. Immediate occlusal loading of Branemark implants applied in various jawbone regions: a prospective, 1-year clinical study. *Clin Implant Dent Relat Res* 2001;3:204–213.
- Ibanez JC, Jalbout ZN. Immediate loading of osseotite implants: two-year results. *Implant Dent* 2002;11:128–136.
- Degidi M, Piattelli A. Immediate functional and non-functional loading of dental implants: a 2- to 60-month follow-up study of 646 titanium implants. *J Periodontol* 2003;74:225–241.
- Olsson M, Urde G, Andersen JB, Sennerby L. Early loading of maxillary fixed cross-arch dental prostheses supported by six or eight oxidized titanium implants: results after 1 year of loading, case series. *Clin Implant Dent Relat Res* 2003;5 (Suppl 1):81–87.
- Rocci A, Martignoni M, Gottlow J. Immediate loading in the maxilla using flapless surgery, implants placed in predetermined positions, and prefabricated provisional restorations: a retrospective 3-year clinical study. *Clin Implant Dent Relat Res* 2003;5(Suppl 1):29–36.
- Collaert B, De Bruyn H. Immediate functional loading of TiOblast dental implants in full-arch edentulous maxillae: a 3-year prospective study. *Clin Oral Implants Res* 2008;19:1254–1260.
- Tealdo T, Bevilacqua M, Menini M, Pera F, Ravera G, Drago C, et al. Immediate versus delayed loading of dental implants in edentulous maxillae: a 36-month prospective study. *Int J Prosthodont* 2011;24:294–302.
- Degidi M, Piattelli A, Gehrke P, Carinci F. Clinical outcome of 802 immediately loaded 2-stage submerged implants with a new grit-blasted and acid-etched surface: 12-month follow-up. *Int J Oral Maxillofac Implants* 2006;25:763–768.
- Bogaerde LV, Pedretti G, Sennerby L, Meredith N. Immediate/ Early function of Neoss implants placed in maxillas and posterior mandibles: an 18-month prospective case series study. *Clin Implant Dent Relat Res* 2010;12(Suppl 1):e83–e94.



30. Cooper L, De Kok IJ, Reside GJ, Pungpaopong P, Rojas-Vizcaya F. Immediate fixed restoration of the edentulous maxilla after implant placement. *J Oral Maxillofac Surg* 2005;63(Suppl 2):97–110.
31. Ottoni JM, Oliveira ZF, Mansini R, Cabral AM. Correlation between placement torque and survival of single-tooth implants. *Int J Oral Maxillofac Implants* 2005;20:769–776.
32. Cochran DL. The evidence for immediate loading of implants. *J Evid Based Dent Pract* 2006;6:155–163.
33. Uribe R, Penarrocha M, Balaguer J, Fulgueiras N. Immediate loading in oral implants. Present situation. *Med Oral Patol Oral Cir Bucal* 2005;10(Suppl 2):E143–E53.
34. Attard NJ, David LA, Zarb GA. Immediate loading of implants with mandibular overdentures: one-year clinical results of a prospective study. *Int J Prosthodont* 2005;18:463–470.
35. Degidi M, Piattelli A. Comparative analysis study of 702 dental implants subjected to immediate functional loading and immediate nonfunctional loading to traditional healing periods with a follow-up of up to 24 months. *Int J Oral Maxillofac Implants* 2005;20:99–107.
36. Degidi M, Iezzi G, Perrotti V, Piattelli A. Comparative analysis of immediate functional loading and immediate nonfunctional loading to traditional healing periods: a 5-year follow-up of 550 dental implants. *Clin Implant Dent Relat Res* 2009;11:257–266.
37. EDI. Immediate restauration and immediate loading of oral implants. *EDI Journal* 2006;3:32–36.
38. Zampelis A, Rangert B, Heijl L. Tilting of splinted implants for improved prosthodontic support: a two-dimensional finite element analysis. *J Prosthet Dent* 2007;97(Suppl):S35–43.
39. Fazi G, Tellini S, Vangi D, Branchi R. Three-dimensional finite element analysis of different implant configurations for a mandibular fixed prosthesis. *Int J Oral Maxillofac Implants* 2011;26:752–759.
40. Cehreli MC, Iplikcioglu H. In vitro strain gauge analysis of axial and off-axial loading on implant supported fixed partial dentures. *Implant Dent*. 2002;11:286–292.
41. Bonnet AS, Postaire M, Lipinski P. Biomechanical study of mandible bone supporting a four-implant retained bridge: finite element analysis of the influence of bone anisotropy and foodstuff position. *Med Eng Phys*. 2009;31:806–815.
42. Begg T, Geerts GA, Gryzagoridis J. Stress patterns around distal angled implants in the All-on-4 concept configuration. *Int J Oral Maxillofac Implants* 2009;24:663–671.
43. Krekmanov L, Kahn M, Rangert B, Lindstrom H. Tilting of posterior mandibular and maxillary implants for improved prosthesis support. *Int J Oral Maxillofac Implants* 2000;15:405–414.
44. Aparicio C, Perales P, Rangert B. Tilted implants as an alternative to maxillary sinus grafting: a clinical, radiologic, and periotest study. *Clin Implant Dent Relat Res* 2001;3:39–49.
45. Aparicio C, Rangert B, Sennerby L. Immediate/early loading of dental implants: a report from the Sociedad Española de Implantes World Congress consensus meeting in Barcelona, Spain, 2002. *Clin Implant Dent Relat Res* 2003;5:57–60.
46. Calandriello R, Tomatis M. Simplified treatment of the atrophic posterior maxilla via immediate/early function and tilted implants: A prospective 1-year clinical study. *Clin Implant Dent Relat Res* 2005;7(Suppl 1):S1–12.
47. Capelli M, Zuffetti F, Del Fabbro M, Testori T. Immediate rehabilitation of the completely edentulous jaw with fixed prostheses supported by either upright or tilted implants: a multicenter clinical study. *Int J Oral Maxillofac Implants* 2007;22:639–644.
48. EDI. Short and angulated implants. *EDI Journal* 2011;2:13–24.
49. Malo P, de Araujo Nobre M, Lopes A, Moss SM, Molina GJ. A longitudinal study of the survival of All-on-4 implants in the mandible with up to 10 years of follow-up. *J Am Dent Assoc* 2011;142:310–320.
50. Malo P, Rangert B, Nobre M. „All-on-4“ immediate-function concept with Branemark System implants for completely edentulous mandibles: a retrospective clinical study. *Clin Implant Dent Relat Res* 2003;5(Suppl 1):2–9.
51. Horwitz J, Zuabi O, Machtei EE. Accuracy of a computerized tomography-guided template-assisted implant placement system: an in vitro study. *Clin Oral Implants Res* 2009;20:1156–1162.
52. Van Assche N, van Steenberghe D, Guerrero ME, Hirsch E, Schutyser F, Quirynen M, et al. Accuracy of implant placement based on pre-surgical planning of three-dimensional cone-beam images: a pilot study. *J Clin Periodontol* 2007;34:816–821.
53. Di Giacomo GA, Cury PR, de Araujo NS, Sendyk WR, Sendyk CL. Clinical application of stereolithographic surgical guides for implant placement: preliminary results. *J Periodontol* 2005;76:503–507.
54. Fortin T, Bosson JL, Coudert JL, Isidori M. Reliability of preoperative planning of an image-guided system for oral implant placement based on 3-dimensional images: an in vivo study. *Int J Oral Maxillofac Implants* 2003;18:886–893.
55. Sarment DP, Sukovic P, Clinthorne N. Accuracy of implant placement with a stereolithographic surgical guide. *Int J Oral Maxillofac Implants* 2003;18:571–577.
56. Van Steenberghe D, Malevez C, Van Cleynenbreugel J, Serhal CB, Dhoore E, Schutyser F, et al. Accuracy of drilling guides for transfer from three-dimensional CT-based planning to placement of zygoma implants in human cadavers. *Clin Oral Implants Res* 2003;14:131–136.
57. Besimo CE, Lambrecht JT, Guindy JS. Accuracy of implant treatment planning utilizing template-guided reformatted computed tomography. *Dentomaxillofac Radiol* 2000;29:46–51.
58. Sommer W. Festsitzende Oberkieferimplantatrestauration mit aufgeklebten LS2 – Einzelkronen. *dental dialogue* 2011;7:118–30.

Treatment of the edentulous mandible by the All-on-4 concept

KEYWORDS *All-on-4, immediate loading, tilted implant, computer-assisted implantation*

The All-on-4 concept developed by Paulo Malo for immediate restoration of entire arches includes the removal of teeth that are not worth preserving and implantation and immediate loading of an entire arch within 24 hours with a fixed implant-supported provisional restoration. A characteristic feature of this method is the tilting of the distal implant to achieve distalization of the implant platforms and thus extensive support for the prosthesis. In this article, the scientific background of this method is explained, the procedure is discussed on the basis of a concrete patient case, and the experience of the author with this method is described.