Erfolgreiches Konzept für eine festsitzende und dennoch erschwingliche Full arch Implantatarbeit

Vom Scheitel bis zur Sohle

Ein Beitrag von Ztm. Wolfgang Sommer, Mönchengladbach/Deutschland

In diesem Beitrag wird ein Konzept vorgestellt, das zum einen zum sicheren Erfolg einer festsitzenden Implantatarbeit führt und zum anderen die Kosten derartiger Arbeiten auf ein Minimum reduziert, ohne dabei auf Qualität und hochwertige Ästhetik verzichten zu müssen. Mit den heutigen Fertigungstechniken werden uns Zahntechnikern Möglichkeiten an die Hand gegeben, die uns neue Wege beschreiten lassen, von denen sowohl Praxen als auch Labors, vor alem aber die Patienten profitieren.

Implantate – Vor- und Nachteile

Den größten Anteil bei Implantatversorgungen nimmt die Altersklasse der 50 bis 65 Jährigen ein. Das liegt zum einen daran, dass in diesem Alter oft der Ersatz der Zähne notwendig wird. Meistens sind es Patienten, die im Alter zwischen 30 und 45 mit Brücken oder Teleskoparbeiten versorgt worden sind. Nach zehn bis 20 Jahren Tragezeit erhalten sie dann leider oft die Diagnose, dass die verbliebenen Zahnstümpfe nicht mehr erhaltungswürdig sind und eine Totalprothese nötig würde. Zum anderen verfügen viele erst in diesem Alter über eine ausreichende finanzielle Sicherheit, um sich Implantate und die entsprechenden Restaurationen leisten zu können. Hinzu kommt, dass heutzutage viel dafür getan wird, um jung zu bleiben und entsprechend vital und gesund auszusehen. Das Bestreben nach festsitzendem Zahnersatz ist hoch und die meisten Patienten erwarten, dass ihnen Implantate gesetzt werden. Die Ernüchterung folgt dann oft, wenn die Patienten den Kostenvoranschlag in den Händen halten. Nicht jeder kann sich aufwändige Konstruktionen mit acht oder mehr Implantaten, Knochenaufbauten und hochwertige Suprakonstruktionen leisten. Reduziert man die Anzahl der Implantate auf sechs oder sogar vier, bleibt als Suprakonstruktion etwas Herausnehmbares oder aber eine Brücke, die nicht mehr segmentiert werden kann. Das bedeutet etwa zwölf bis vierzehn Einheiten am Stück. Jeder Zahntechniker mit etwas Erfahrung weiß, dass dies gusstechnisch eine Herausforderung ist – egal ob in einer edelmetallfreien oder hochgoldhaltigen Legierungen. Hinzu kommt, dass gerade bei Totalprothesenträgern meist ein starker vertikaler Knochenabbau zu verzeichnen ist und die Suprakonstruktionen dies mit einem großen anatomischen Aufbau ausgleichen muss. Es gibt einige Möglichkeiten das Verzugsproblem großspanniger Gerüste auszugleichen, aber alle sind meist arbeits- und kostenaufwändig, wie beispielsweise galvanisierte Mesiostrukturen. Selbst wenn man durch die entsprechenden Techniken dieses Verzugsproblem nach dem keramischen Brand in den Griff bekommt, bleibt eine meist teure Konstruktion mit einer großen Implantatteile- und Edelmetallrechnung.

Im Zuge des Computer- und Maschinenfertigungszeitalters eröffnen sich uns jedoch neue Wege. Wir Zahntechniker haben alle Angst davor, dass wir in unbestimmter Zukunft durch eine Maschine beziehungsweise einen Computer ersetzt werden. Diese Angst kann uns keiner nehmen, aber wir dürfen dabei nicht übersehen, dass uns die computerunterstützten Fertigungstechniken auch neue Möglichkeiten bieten, die wir uns zu Nutze machen sollten.
Im Folgenden möchte ich einen Fall vorstellen, bei dem es mithilfe modernster Lasersintertechnik möglich wurde, eine festsitzende Oberkieferbrücke auf sechs Implantaten ohne teure Abutments und Edelmetall mit relativ geringem Arbeitsaufwand zu realisieren. Dabei muss nicht auf Tragekomfort und hochwertige Ästhetik verzichtet werden.

Implantation und Abformung

Die Patientin kam mit nichterhaltungswürdigen Kronen und Brücken im OK in die Praxis. Alle Zahnstümpfe mussten entfernt und die Patientin mit einer Totalprothese als Interimsersatz versorgt werden. Die Implantate wurden navigiert

Indizes

- Ästhetik
- CoCr-Gerüst
- festsitzende Restauration
- kostenreduzierte Implantatarbeit

Kategorie

Produktbezogener Anwenderbericht

Abb. 1 Die navigierte Implantation erfolgte mit dem NobelGuide-System

Abb. 2 Anschließend wurden die Implantate verblockt abgeformt

Abb. 3 Um die Aufstellung im Mund zu fixieren, wird das auf einer Kunststoffbasis erarbeitete Set-up auf mindestens einem Implantat befestigt

Abb. 4 Die Ästhetik wird direkt am Patienten überprüft. So erkennt man, wie viel Substanz dort zu ersetzten ist

inseriert. Dies geschah mithilfe einer Implantationsschablone nach dem NobelGuide-System (Abb. 1). Nach sechs Monaten wurde die Situation mit einem offenem Löffel abgeformt. Der Behandler verblockte die Abformpfosten untereinander, um eine primäre Stabilität in die Abformung zu bekommen (Abb. 2).

Ästhetikanprobe

Der Oberkiefer wurde mit einem Gesichtsbogen einartikuliert, um für die Gestaltung der Frontzähne eine genaue Ebene zu haben. Für die Bissnahme wurde eine Basis mit einem Wall aus Löffelmaterial hergestellt, die an einem umgearbeiteten Abformpfosten befestigt wurde. Dies dient lediglich als Registrat für die Ästhetikanprobe. Diese Phase ist für eine perfekte Dimensionierung der Suprakonstruktion entscheidend. Nur so können sowohl die ästhetischen als auch die phonetischen Aspekte richtig beachtet werden. Nichts wird dem Zufall überlassen.

Auf eine neue Kunststoffbasis, die an mindestens einem Implantat befestigt wird, um die Aufstellung im Mund fixieren zu können, werden konfektionierte Prothesenzähne aufgestellt (Abb. 3). Jetzt sollte sich der Techniker nicht auf Kleinigkeiten konzentrieren, sondern grundlegende Dinge wie die Phonetik, saggitale Ausrichtung der Zähne, Gesichtsmitte, Bisshöhe und Ebene der Frontzähne beachten. Farbe und Form der Zähne sind zu diesem Zeitpunkt noch nicht von Bedeutung. Auf ein Lippenschild, wie man es bei einer Totalprothesenanprobe macht, um die Position der Implantate im Auge zu behalten, sollte an dieser Stelle ebenfalls verzichtet werden. Da wir dem Patienten bei einer Anprobe zeigen wollen und können, wie das Ergebnis aussehen könnte, sollten wir uns in dieser Phase nur auf das beschränken, was für die endgültige Arbeit umsetzbar ist (Abb. 4). Ansonsten machen wir uns das Leben unnötig schwer und wecken im Patienten falsche Erwartungen.

Gerüstkonstruktion

Von der Aufstellung wird auf dem Meistermodell ein Vorwall hergestellt und die Aufstellung entfernt. Jetzt wird einem erst bewusst, wie viel Substanz dort zu ersetzten ist (Abb. 5). Für die Modellation aus Kunststoff benötigt man spezielle Hilfsteile. Zuerst wird auf die Modellanaloge ein Distanzstück mit einem Kugelkopf aufgeschraubt, der jedoch nur für die Ausrichtung der eigentlichen Modellierhilfen benötigt wird (Abb. 6 und 7).

Die schwarzen Kunststoffaufbauten werden auf den Kugelkopf gesteckt. Nun lassen sich individuell Ausrichten, allerdings nur bis zu einer Neigung von 20 °. Der Außendurchmesser der Modellierhilfen stellt später den Innendurchmesser des Schraubenkanals dar. Mithilfe des Vorwalls werden alle Modellierhilfsteile entsprechend der Ästhetikaufstellung ausgerichtet (Abb. 8 und 9). In der Abbildung 9 ist sehr schön sehen, wie unterschiedlich die Modellierhilfsteile auf den Kugelköpfen ausgerichtet sind.

Um die Modellation nicht stundenlang mühsam mit Kunststoff aufzubauen, wird der Vorwall mit lichthärtendem Löffelmaterial aufgefüllt und auf das Modell mit den Modellierhilfsteilen reponiert und polymerisiert (Abb. 10 und 11). Der Bereich von der Implantatplattform bis zum Beginn der Modellation wird später von der Software dazu ad-

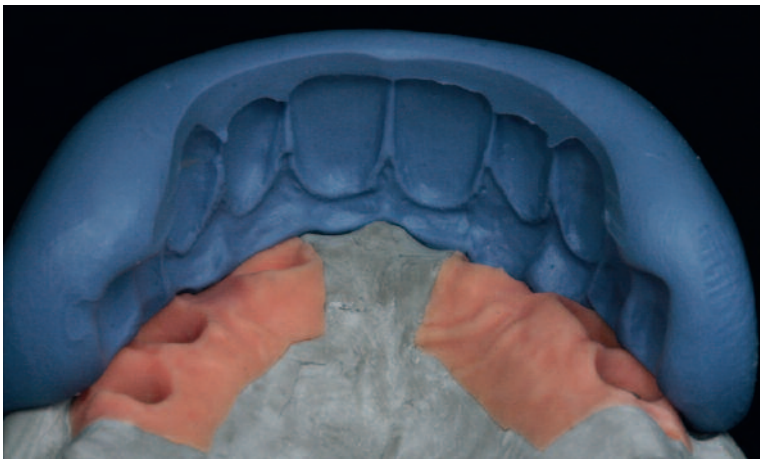

Abb. 5 Erst wenn das Set-up entfernt ist, wird bei vorgehaltenem Silikonwall deutlich, wie viel Substanz verloren gegangen ist und ersetzt werden muss

Abb. 6 Dieses Modellierhilfsteil (li.) gibt den späteren Schraubenkanal vor

Abb. 7 Die Kunststoffaufbauten werden auf die Kugelköpfe, die lediglich …

Abb. 8 und 9 … der Ausrichtung der Modellierhilfen dienen, geschraubt, sodass sie individuell und dem Vorwall entsprechend ausgerichtet werden können

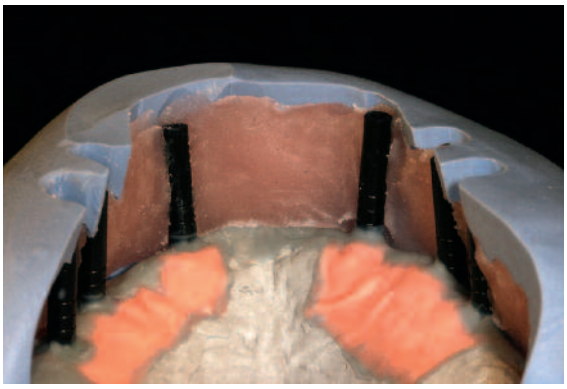

Abb. 10 und 11 Der Vorwall wird mit lichthärtendem Löffelmaterial aufgefüllt und die Modellierhilfen dadurch lagerichtig fixiert

diert und muss nicht mit konstruiert werden. Von palatinal wird alles mit Pattern Resin verstärkt. Mithilfe des Vorwalls wird nun der Kunststoff Zahn für Zahn so reduziert, dass für die spätere Verblendung genügend Platz zur Verfügung steht (Abb. 12 bis 15). Es ist nicht notwendig, wie bei Konstruktionen aus Hochgoldhaltigen Legierungen, Verstärkungsinseln anzubringen.

Auch wenn jetzt ein bisschen der Eindruck entsteht, die Modellation ein wäre Kinderspiel – einfach alles in den Vorwall rein, schleifen und fertig. Das ist es jedoch nicht. Man muss sich schon sehr konzentrieren und immer das Endergebnis vor Augen haben und nach jedem Schleifvorgang konsequent die Platzverhältnisse überprüfen und hier und da wieder etwas antragen. So ein Vorgang dauert meist mehr als einen halben Tag. Die Modellation selbst muss nicht getrennt und wieder verblockt werden, damit die Arbeit spannungsfrei sitzt. Sie dient einzig und alleine als Scanvorlage. Ist die Modellation fertig, wird alles sorgfältig verpackt und zu Biomain nach Schweden geschickt.

Lasermelting und CAD/CAM

Zuerst wird das Modell mit den Analogen gescannt (Abb. 16 und 17). Anschließend wird die Modellation aufgeschraubt und ein zweiter Scan durchgeführt. Anschließend verrechnet die Software die Daten miteinander, woraus sich auch die Anteile ergeben, die zwischen Kugelkopf und Modellation fehl-

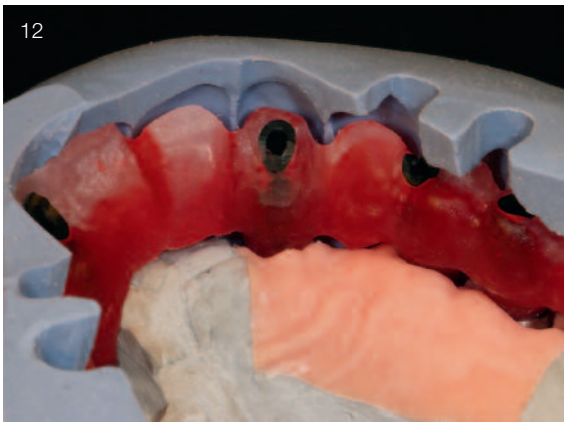

Abb. 12 bis 15 Die Modellation wird anhand des Vorwalls Zahn für Zahn reduziert, damit später genügend Platz für die Verblendung zur Verfügung steht

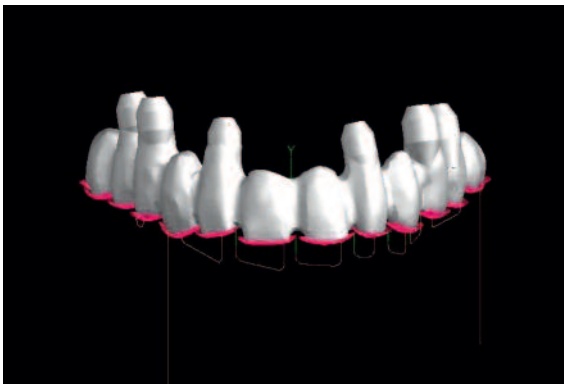

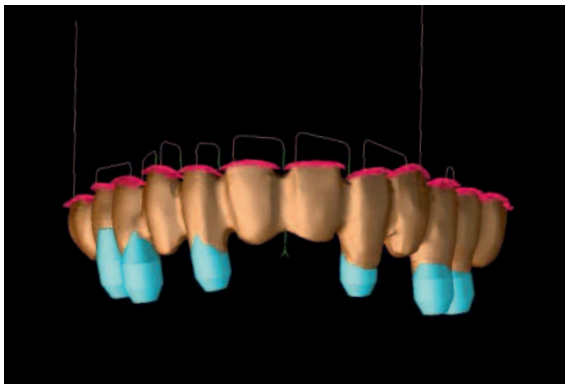

Abb. 16 und 17 Dies ist die gescannte Modellation

ten. Das Wesentliche beim Lasermelting-Verfahren ist schnell erklärt: Anhand der gescannten Daten schmilzt ein Laserstrahl pulverisiertes NEM gezielt auf, bis die gesamte Gerüststruktur aufgebaut ist. Nach diesem Prozess wird das Gerüst in eine Fräsmaschine eingesetzt und die Plattformanteile und Schraubenkanäle werden gefräst.

Für mich hat dieses Verfahren immer noch etwas Futuristisches. Dass so etwas eines Tages möglich sein würde, hätte ich zu Beginn meiner Lehre nie gedacht. Da war ein Laser noch eine Waffe in Science Fiction Filmen und kein Werkzeug eines Zahntechnikers. „Die Macht sei mit dir!"

Das CoCr-Gerüst

Nach etwa acht Tagen wird das lasergesinterte Gerüst ins Labor geliefert. Da ich sehr skeptisch bezüglich der Passung eines so massiven Teils über eine derart große Spanne war, habe ich sofort den Sitz der Suprakonstruktion überprüft. Vorsichtig setzte ich die Implantatkonstruktion auf die Modellanaloge, ohne sie fest zu schrauben. Es ist unglaublich, aber alles saß perfekt und total spannungsfrei. Selbst der Sheffield Test brachte den NEM-Gigant nicht ins Wanken. Irgendwie hab ich einen Fehler erwartet und es mehrere Male auf- und abgeschraubt, aber das Gerüst saß wie angegossen. Gegossen? Genau in diesem Augenblick wurde mir klar, dass ich das niemals in dieser Qualität hätte gießen können (Abb. 18 und 19).

Abb. 18 und 19
Das nach dem Lasermelting-Verfahren in Schwden produzierte Gerüst passt absolut spannungsfrei auf das Modell



Abb. 20 und 21
Die Schraube kann bis zu einem Winkel von 20 Grad eingeschraubt werden

Abb. 22 bis 25
Nach dem Bearbeiten präsentiert sich das Gerüst von seiner besten Seite – so schön kann NEM sein

Am Anfang erwähnte ich, dass die Modellierhilfsteile bis zu 20 ° ausgerichtet werden können und gleichzeitig den Schraubenkanal vorgeben. Wie soll man jedoch die Schraube durch einen gewinkelten Kanal festschrauben können? Biomain hat sich daher etwas einfallen lassen. Schraubenkopf und Schraubendreher sind so konzipiert, dass sie bis zu 20 ° anguliert verschraubt werden können (Abb. 20 und 21). Die in Schweden gefertigten Gerüste müssen nur noch geringfügig für die Verblendung überarbeitet werden. Ein wenig mehr Aufmerksamkeit schenle ich allerdings den supragingivalen Anteilen (Abb. 22 bis 25).

Die Gerüsteinprobe

Bevor wir mit der Keramikverblendung beginnen, wird eine Gerüsteinprobe vorgenommen. Dies ist unbedingt notwendig, da es sich ja nicht um eine kleine Einheit handelt, die man, falls es nicht passen sollte, mal eben neu anfertigt. Es ist auch anzuraten, vor der Lasersinterung eine Verschlüsselung der Implantatabformung vorzunehmen und diese einzuprobieren. Erst wenn bei der Röntgenkontrolle ein perfekter Sitz festgestellt wird, sollte das Gerüst gefertigt werden. Warum haben wir das dann nicht so gemacht? Da es sich bei dem Behandler *Dr. Bernd Quantius* um einen absolut erfahrenen Implantologen handelt, kann ich mich darauf verlassen, dass die Abformungen stimmen und es keine Probleme gibt (Abb. 26). Die Gerüsteinprobe haben wir noch für eine erneute Ästhetik- und Bisskontrolle genutzt (Abb. 27). Dabei fiel uns auf, dass zur Gesichtsphysionomie der Patientin größere mittlere Incisiven gut passen würden. Besonders in der Mode- und Werbefotographie werden sehr häufig Modells mit großen, prominenten Einsern abgelichtet. Sie stellen ein Schönheitsideal dar und suggerieren uns den Eindruck von Vitalität und Erfolg. Vorraussetzung dafür ist natürlich ein ausreichendes Platzangebot. Dieses Idealbild habe ich dann gleich nach der

Abb. 26
Die Röntgenkontrolle verdeutlicht die perfekte Passung des Gerüsts

Abb. 27
Erneut wird die Ästhetik bei der Gerüstanprobe kontrolliert. Da die Implantatschultern stark subgingival liegen, wurde die Patientin auf deren Wunsch leicht anästhetisiert. Aus diesem Grund hängt die Lippe links etwas herunter

Abb. 28 und 29
Nach der Einprobe wurde alles den Wünschen der Patientin entsprechend korrigiert

Abb. 30
Um eine Oxidation im Präzisionsbereich zu verhindern, wird ein adäquater Oxidstop ausgewählt und vor dem Brand an den entsprechenden Stellen aufgetragen

Anprobe im Labor umgesetzt. Um ein wenig mehr Natürlichkeit einfließen zu lassen, wurden die Zweier etwas gekürzt und leicht nach distal gedreht (Abb. 28 bis 29). Ich empfinde es immer wieder als große Verantwortung, eine Entscheidung über Zahnform und Stellung zu treffen. Gibt es keine aussagekräftigen Fotos aus der Vergangenheit oder Restbezahnung, an der man sich orientieren könnte, bleiben einem nur die üblichen Parameter aus der Totalprothetik. Jedoch ergeben kleinste Veränderungen an den Schneidekanten bereits ein sehr unterschiedliches Erscheinungsbild. Um die hohe Erwartungshaltung der Patienten erfüllen zu können, bedarf es der Erfahrung des Technikers.

Vorbereitung zum Verblenden

Im Labor werden die Plattformanteile des Gerüsts zunächst mit Wachs abgedeckt und dann das Gerüst mit µm Aluminiumoxid abgestrahlt. Wie das so ist, fallen einem plötzlich Dinge auf, die man vorher nicht bedacht hat, und so kam mir nach dem Abstrahlen der Gedanke, was mit den Oxiden an der dem Implantat zugewandten Seite ist. Normalerweise sind dort ja die Abutments, das nicht mit in den Keramikofen kommen. Um also zu verhindern, dass dieser sensible Bereich oxidiert, tragen wir dort einen NEM-Oxidstop auf. Sicherlich ist das Abdecken dieser Anteile vor dem Brand etwas aufwändiger, aber sinnvoll, da ich diese Bereiche ja nicht abstrahlen möchte. Leider entpuppte sich der Oxidstop als nicht abdampfbar, was ich von vergleichbaren EM-Oxidstop-Materialien her kenne. Da der Oxidstop aber kaum aufträgt, konnte er während aller Brennvorgänge einfach belassen werden (Abb. 30).

Abb. 31 Auf die zu verblendenden Anteile wird GC Initial IN Metalbond aufgetragen, um einen sicheren Haftverbund mit der Keramik zu erhalten

Abb. 32 Der Bonder sorgt für eine WAK-Annäherung und gibt dem Gerüst schon bei einmaligem Auftrag eine warme Grundfarbe

Abb. 33 Als Opakerschicht trage ich Pastenopaker auf, in den Flu Crystals eingestreut werden

Abb. 34 Das gebrannte Ergebnis: vom Gerüst keine Spur

Abb. 35 Fluodentin 91 und 92 vor …

Abb. 36 … und nach dem Brand

Bonding und Opaker

Nach dem Oxidbrand wird die Oxidschicht mit 110 µm abgestrahlt und das Gerüst abgedampft. Um einen sicheren Haftverbund mit der Keramik zu bekommen, wird auf die zu verblendenden Anteile GC Initial IN Metalbond aufgetragen. Das Material ist in Spritzen vorgemischt und wird in einer dünnen deckenden Schicht aufgetragen (Abb. 31). Es sorgt für eine WAK-Annäherung und gibt dem Gerüst schon bei einmaligem Auftrag einen warme Farbton, der kaum noch ahnen lässt, dass sich darunter eine Nichtedelmetall befindet (Abb. 32). Während den gesamten Brennvorgängen bildeten sich weder Blasen noch Sprünge in der Keramik. Dies führe ich auf die Homogenität des Metalls aber vor allem auch auf den guten Verbund durch den Bonder zurück. Als erste Opakerschicht trage ich Pulveropaker als Washbrand auf und den zweiten Brand führe ich mit Pastenopaker durch, da sich dieser einfacher auftragen lässt. In diesen Pastenopaker wird eine gleichmäßige Schicht Fluo Crystals eingestreut, die für ein gewisses Maß an Fluoreszenz im Untergrund sorgen. Den gingivalen Bereich färbe ich nur leicht ein (Abb. 33). Beim dritten Brand werden einfach nur die Zwischenräume der Kristalle mit Pastenopaker aufgefüllt. Durch diese Technik erhält man stets eine gleichmäßige dünne Opakerschicht, wie aus dem gebrannten Ergebnis in der Abbildung 34 ersichtlich wird.

Verblenden ohne Stress

Eine umfangreiche Arbeit wie diese sollte nicht an einem Stück mit allen Massen und frei Hand geschichtet werden. Denn immer wieder passiert es, dass man beim ersten Brand zu viel Schneide- und Transpamassen auflegt und der Schrumpf größer ausfällt, als gedacht. Daher werden beim zweiten Brand erenut Inzisalmassen eingesetzt um schließlich festzustellen, dass Dentin fehlt und alles zu hell geworden ist, weshalb man versucht, das Chroma mit Malfarbe zu ersetzen. Damit das nicht passiert, ist es besser, den Verblendvorgang in viele kleinere Schritte einzuteilen. So behält man während des ganzen Prozesses die Kontrolle über Form und Farbe. Seit einigen Jahren verwende ich bereits die Dentalkeramiken Initial von GC und bin jedes Mal aufs neue von den Möglichkeiten beeindruckt, die diese Massen bieten. Ich beginne zuerst mit einer dünnen Schicht Fluo Dentin 92 und 91, die neben einer erhöhten Fluoreszenz sehr farbintensiv sind und die Silhouette des Gerüsts gut abdecken (Abb. 35 und 36). Interdental wird etwas IN 46 für mehr Tiefenwirkung gelegt.
Ich bin kein Freund vom Schichten mit Vorwall, aber in solch einem Fall wäre es dumm, die im Vorfeld mühsam erar-

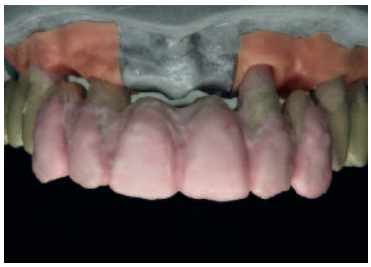

Abb. 37 bis 39 Der Vorwall wird mit purem Dentin aufgefüllt und mit leichtem Druck auf das Gerüst reponiert

Abb. 40 Um später noch genügend Platz für die Inzisalmassen zu haben, …

Abb. 41 … wird alles noch ein wenig zurück geschnitten

Abb. 42 Das Dentin wurde bei 900 °C gebrannt

Abb. 43 Anschließend werden die Gingivamassen aufgetragen …

Abb. 44 … und gebrannt

beitete Form und Stellung nicht zu übertragen. Der Vorwall wird ein wenig isoliert, mit purem Dentin aufgefüllt und mit wenig Druck auf das Gerüst reponiert (Abb. 37 bis 39).

Da ich für die zweite Ästhetikanprobe nur die Frontzähne vorbereitet hatte, mussten die Seitenzähne noch mit Dentin aufgebaut werden. Um später noch genügend Platz für die Inzisalmassen zu haben, wird alles noch ein wenig zurück geschnitten (Abb. 40 und 41) und die Brückenglieder mit Gingivamasse GM 23 und GM 24 aufgefüllt. In diesem Zustand wird das Dentin bei 900 °C gebrannt (Abb. 42). Ab jetzt wird mit einer Abkühlungsphase von einer Minute gearbeitet.

Zu diesem Zeitpunkt kann ich ziemlich genau beurteilen, ob ich irgendwo noch Dentinmasse auf- beziehungsweise abtragen muss. Beim nächsten Brand konzentriere ich mich nur noch auf die Gingiva. Mit der etwas rötlicheren GM 24 oder der intensiveren GM 36 werden die Zwischenräume unterlegt und darüber GM 23 geschichtet. Der marginale Bereich wird mit GM 35 etwas aufgehellt, um weniger durchblutetes Zahnfleisch darzustellen. Mit etwas blauer oder weißer Malfarbe können noch ein paar Effekte eingelegt werden (Abb. 43). Wieder wird die Schichtung bei 900 °C gebrannt (Abb. 44). Das Dentin ist jetzt überbrannt, aber an dieser Stelle schadet dies nicht. Nun kann ich die Verhältnisse zwischen Zahn-

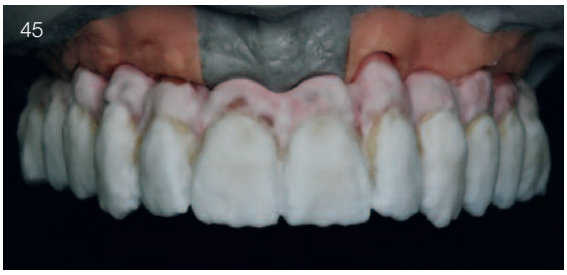

Abb. 45 und 46

Abb. 47
Nach dem Brand können die Verhältnisse zwischen Zahngröße und zu ersetzendes Gewebe gut abgeschätzt und das Dentin für die Schneide- und Transpamassen noch etwas in Form geschliffen werden

größe und dem zu ersetzenden Gewebe gut abschätzen und das Dentin für die Schneide- und Transpamassen noch etwas in Form schleifen.
Anschließend beginne ich mit dem Auftragen von Transpa- und Schneidemassen. Über die gesamte vestibuläre Fläche wird eine dünne Schicht CLF (klar) gelegt, mit der das sklerose Dentin immitiert werden soll. An den Flanken trage ich etwas von dem bläulichen TM01 auf. Der Saum wird mit Schneidemasse angelegt und der restliche Inzisalbereich im Wechsel mit gelbem TM04 und opalisierendem TO ergänzt. Da die Patientin bereits im Unterkiefer eine Brücke mit einer eher unauffälligen Schichtung hatte, habe ich bewusst keine virtuose Mamelonstruktur gestaltet. Viele Patienten wünschen sich eine Idealisierung der Zähne. Daher kann eine zu individuelle Schichtung bei Restaurationen, die über den ganzen Kiefer gehen, zum Misserfolg führen. Diesen Spaß hebe ich mir für Einzelzahnrestaurationen auf.

Der Gingivaanteil wird zusammen mit den Transpa- und Scheidemassen aufgebaut (Abb. 45 und 46). Zum Einsatz kommen mit die Massen vom ersten Brand. Hierbei kann man ruhig ein bisschen spielen, da sich die natürliche Gingiva sehr verschieden darstellt. Nehmen sie ruhig mal drei verschiedene Massen auf einmal auf den Pinsel und platzieren diese wo Sie wollen. Das gibt ein gewisses Maß an Natürlichkeit. Wer schon mal gesehen hat, wie der Maler *Bob Ross* auf seinem Flachpinsel mehrere Farben aufnimmt und damit in Sekunden einen real wirkenden Baum entstehen lässt, weiß was ich meine. Aufgrund des kontrollierten Dentinaufbaus schrumpften die darauf folgenden Massen nur wenig (Abb. 47).

An dieser Stelle muss ich einfach noch einmal auf das Gerüst zu sprechen kommen. Immer, wenn ich eine ähnliche Arbeit aus Edelmetall hergestellt habe, stieg nach jedem Brand beim Aufsetzen der Suprakonstruktion auf das Modell mein Adrenalinspiegel. Normalerweise war nach dem ersten Brand bereits ein Gerüstverzug zu verzeichnen. Das lasergesinterte NEM-Gerüst hat sich während der ganzen Brennvorgänge nicht verzogen. Das gibt einem auch ein gelassenes Gefühl beim Verblenden.
Nach ein paar Schleifkorrekturen überprüfe ich, ob ich die ausgesuchte Farbe getroffen habe. In diesem Zustand ist es noch einfach, am Chroma etwas zu verändern – später nicht mehr. Den Vorwall benutze ich übrigens nur für den ersten Dentinaufbau. Für die danach folgenden Brände, wäre mir diese Art des Schichtens viel zu umständlich. Alle Bewegungen im Artikulator werden nachvollzogen und beurteilt. Für den Korrekturbrand verwende ich im zervikalen Bereich die gelbe Halstranspa CT 22, die ganz gut zur A2 passt. Inzisal werden die Leisten mit weißer Opalschneide EOP2 aufgebaut und die restlichen Formkorrekturen mit TM 04 und einem Gemisch aus Schneide 58 und TN (Neutraltranspa, diffus) vorgenommen. Mehr Massen sind für solch eine Farbringschichtung nicht von Nöten. Den gingivalen Bereich vervollständige ich mit GM 23 und die Papillen mit GM 35. Sind stärkere Effekte gewünscht, um beispielsweise wenig durchblutete Stellen erzielen, sollte man die stark pigmentierte, weiße Okklusal-

Abb. 48 und 49
Für den Korrekturbrand werden noch restlichen Formkorrekturen vorgenommen. Der gingivale Bereich wird mit GM 23 und die Papillen mit GM 35 vervollständigt

Abb. 50 und 51
Nach dem Korrekturbrand ist gut zu erkennen, dass durch den kontrollierten, schrittweisen Aufbau nicht mehr so viel nachgearbeitet werden muss

Abb. 52
Nach dem Glätten der Oberfläche, kommen alte, abgenutzte Diamanten zum Einsatz. Sie garantieren eine schön ausdefinierte Oberflächenstruktur. Wenige Bereich der Gingiva, die noch eine Formkorrektur benötigen, werden für den Glanz-/Korrekturbrand mit klarem CLW ergänzt

schneide EO 15 verwenden (Abb. 48 und 49). Auch vereinzelten etwas Dentin aufzutragen, ergibt einen schönen Effekt und stellt etwas gelblichere Bereiche dar. Das Ergebnis nach dem Korrekturbrand lässt erkennen, dass durch den kontrollierten, schrittweisen Aufbau nicht mehr so viel nachgearbeitet werden muss (Abb. 50 und 51). Die gesamte Oberfläche wird mit einem weißen Eve-Gummi geglättet und dabei möglichst alle Mikroporositäten entfernt. Um eine schön ausdefinierte Oberflächenstruktur zu erhalten, verwende ich alte, abgenutzte Diamanten. Als Vorlage dient mir dazu ein Modell mit natürlichen Vorbildern. Die Gingivakeramik bearbeite ich fast gar nicht. Wenige Kleinigkeiten, die noch eine Formkorrektur benötigen, werden bei einem Glanz-/Korrekturbrand mit klarem CLW ergänzt (Abb. 52). Für den Glanzbrand verwende ich nur etwas Liquid und male noch leichte Interdentalverfärbungen und dezente Schmelzrisse auf. Den Brand führe ich – wenn noch Keramikmasse aufgetragen wird – mit einer Heizrate von 100 °C pro Minute und einer kurzen Haltezeit von 10 bis 20 Sekunden durch. Wegen der schnellen Aufheizrate wird an der Schichtung nichts mehr verändert, sondern tatsächlich nur die Oberfläche verdichtet. An den Basalflächen trage ich eine dünne Schicht Glasurmasse auf, damit dieser Bereich für den Patienten wirklich gut mit Superfloss zu reinigen ist.

Die fertige Arbeit

Der spannendste Augenblick für einen Zahntechniker ist der, wenn eine fertige Arbeit aus dem Ofen kommt und man zusehen kann, wie sich ihr Erscheinungsbild beim Abkühlen von Sekunde zu Sekunde „materialisiert". Nun wird mit maximal 1,5 bar und 50 µm Glasperlen der Oxidstop entfernt, die verbliebenen, subgingivalen Metallanteile bearbeitet und poliert. Die Stellen, an denen beim Glanzbrand Keramikmasse aufgetragen wurde, werden noch einmal leicht gummiert und poliert. Die leichten Unebenheiten der Gingivakeramik lasse ich unangetatstet, da sie dem natürlichen Vorbild entsprechen (Abb. 53 bis 62). Auf einen Rohbrand habe ich in diesem Fall verzichtet, da die Patientin eine weite Anreise hatte und im Vorfeld alle wichtigen Parameter wie der Biss und die Ästhetik überprüft wurden.

Abb. 53 bis 62
Die leichten Unebenheiten der Gingivakeramik werden belassen, da sie dem natürlichen Vorbild entsprechen. Auf einen Rohbrand wurde in diesem Fall verzichtet, …

In Situ

Der Tag des Einsetzens ist immer wieder ein spannendes Ereignis. Endlich bekommt man das Ergebnis wochenlanger intensiver Arbeit im Mund des Patienten zu sehen und freut sich über einen zufriedenen Patienten, dem man ein Stück verlorengegangene Lebensqualität zurückgeben konnte. (Abb. 63 und 64). Bei großen Implantatkonstruktionen ist das Verhältnis der Rot-Weißästhetik besonders wichtig. In der Abbildung 66 ist sehr gut zu erkennen, wie die Farbe der keramischen Gingiva und deren Verlauf optimal an das Zahnfleisch angepasst werden konnte. Daher wird deutlich, dass ohne vorherige ästhetische Planung, ein derartiges Ergebnis nur schwer zu erreichen ist.

Vor- und Nachteile

Die Vorteile sind ganz klar. Der Patient bekommt festsitzenden, hochästhetischen und implantatgetragenen Zahnersatz – und das schon ab vier Implantaten. Da keine Kosten für Abutments, Mesiostrukturen und Edelmetall anfallen, reduzieren sich die Kosten erheblich. Zudem gibt es keinen Verzug des Gerüsts und

Abb. 53 bis 62
… da die Patientin eine weite Anreise hatte und im Vorfeld alle wichtigen Parameter wie Biss und Ästhetik überprüft worden sind

57

58

59

60

61

62

Produktliste

Produkt	Name	Hersteller/Vertrieb
Bonder	GC Metalprimer II	GC Germany
Kaffee		
Kamerasytem	Canon EOS 400D	Canon
- Objektiv	Canon Macro Lens EF 100 USM	Canon
- Blitz	Canon Macro Twin Lite MT – 24 EX	Canon
Modellgips	picodent Implantatrock	picodent
Modellierkunststoff	Pattern Resin	GC Germany
NEM-Gerüst	Biomain Gerüst	Biomain
Verblendkeramik	GC Initial MC	GC Germany
Zahnfleischmaske	Zhermack Gingifast Ridgid	Zhermack

keine Probleme beim keramischen Brand. Durch die Okklusalverschraubung kann der Behandler die Konstruktion jederzeit herausnehmen. Ein ganz entscheidender Punkt ist wohl, dass mit dieser Versorgungsart die Praxis und das Labor noch mehr Patienten hervorragend versorgen kann. Wir müssen gerade in finanziell schwierigen Zeiten, neue Möglichkeiten schaffen und nutzen, um

Abb. 63 bis 65
Die fertige Arbeit präsentiert sich bereits kurz nach dem Einsetzen als sehr gelungen – auch wenn wir Zahntechniker immer etwas finden werden, was wir hätten besser machen können

Abb. 66
Die Farbe der Gingivakeramik zeigt eine optimal angepasste Farbe und eine natürliche Oberflächenstruktur

am Markt bestehen zu können. Sicherlich gibt es auch bei dieser Versorgungsmöglichkeit ein paar Nachteile. Die okklusale Gestaltung ist sehr eingeschränkt und nichts für Anhänger der Gnathologie. In einem Fall, wie dem hier beschriebenen, bei dem das Gerüst auf Implantat-Niveau tief subgingival liegt, wird beim Ausgliedern der Biofilm zwischen Konstruktion und Gewebe zerstört, was sich nachteilig auf die Gingiva auswirken könnte. Sollte ein Implantat verloren gehen, ist eine Erweiterung durch eine Neuimplantation nicht möglich. Diese Lösung sollte nicht zur Standardversorgung werden, stellt aber in adäquaten Fällen eine wirklich gute Alternative zu den bewährten Methoden dar.

Danksagung

Ganz herzlich möchte ich mich an dieser Stelle bei *Dr. Bernd Quantius* aus Mönchengladbach und seinem Team für die perfekte Zusammenarbeit bedanken. Erst durch seine Initiative bin ich dazu gekommen, derartige Arbeiten zu realisieren.

Zur Person

Ztm. Wolfgang Sommer beendete 1989 seine Ausbildung zum Zahntechniker. Danach sammelte er besonders im Bereich komplexer implantologischer Restaurationen Erfahrungen in verschiedenen Labors und Praxen und machte 2003 seine Meisterprüfung. Seit 2009 ist er als Referent im Bereich Keramik für die Firma GC Europe tätig und gründete im selben Jahr sein Labor Zahnkreation in Mönchengladbach. Seine Schwerpunkte sind implantologischer Zahnersatz und Frontzahnästhetik.

Kontaktadresse

Ztm. Wolfgang Sommer • Zahnkreation Wolfgang Sommer • Dahlener Straße 570 • 41239 Mönchengladbach
Fon +49 2166 1312891 • info@zahnkreation.de • www.zahnkreation.de